



Ipotesi di riequilibrio neurovegetativo attraverso il trattamento osteopatico manuale in pazienti obesi

Verdi Monica ^{1,2}

1 - Centro TDR - Maranello

2 - Scuola di Osteopatia OSCE (Osteopatic Spine Center Education) - Bologna

APPENDICIDE A

Tecniche utilizzate

- I. Pompaggio del sacro (tecnica di Mc Kinnon)
- II. Tecnica su OTS bilaterale
- III. Fasce del collo e della gola (nervo Glosso-Faringeo)
- IV. Detensione delle MTR intracraniche e drenaggio dei seni venosi
- V. Tecnica sulle 3 branche del nervo Trigemino
- VI. Tecnica di decongestione del nervo Faciale
- VII. Tecnica sui legamenti sterno-pericardici
- VIII. Tecnica di recoil sullo sterno
- IX. Grande Manovra Dinamogenica
- X. Riequilibrio sterno-sacro

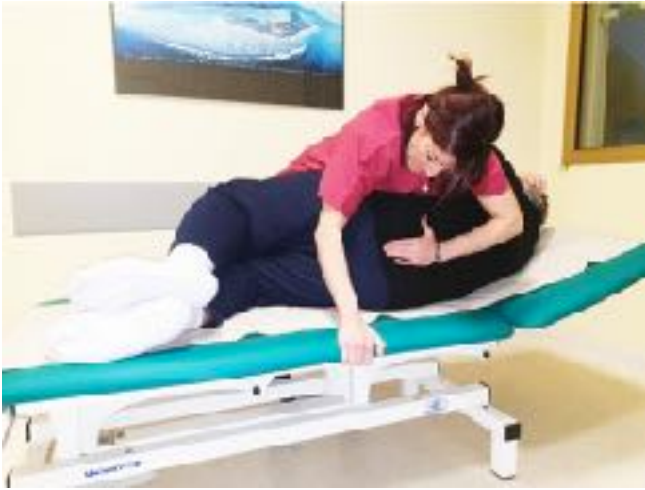

Figura 1 - Pompaggio del sacro (tecnica di Mc Kinnon)

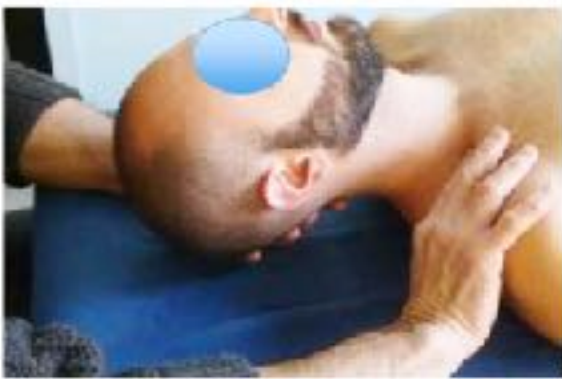

Figura 2 - Tecnica su OTS

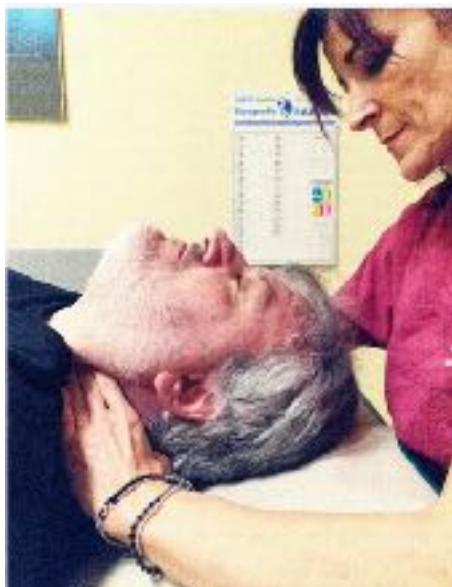
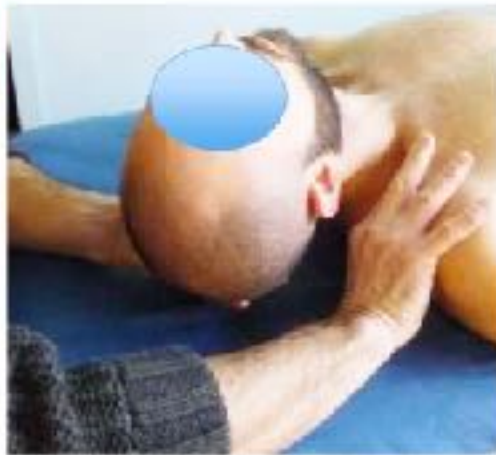
Figura 3 - Tecnica sulla fascia cervicale media

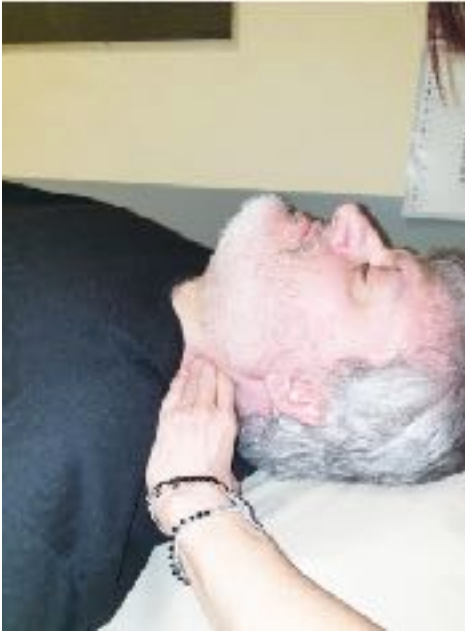

Figura 4 - Tecnica sulla fascia cervicale profonda

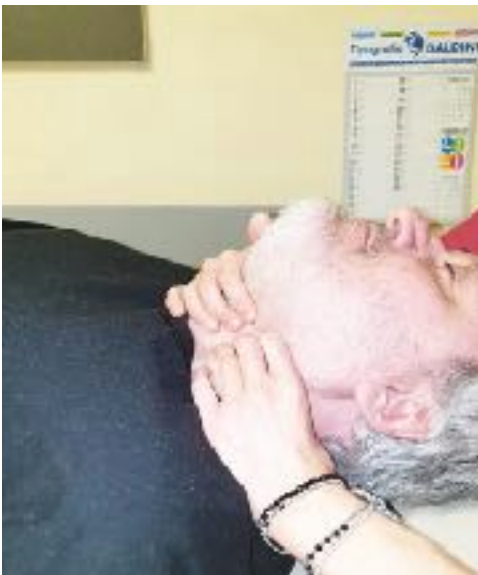

Figura 5 - Tecnica sulle fasce della gola

Figura 6 - Tecnica di detensione dei muscoli suboccipitali

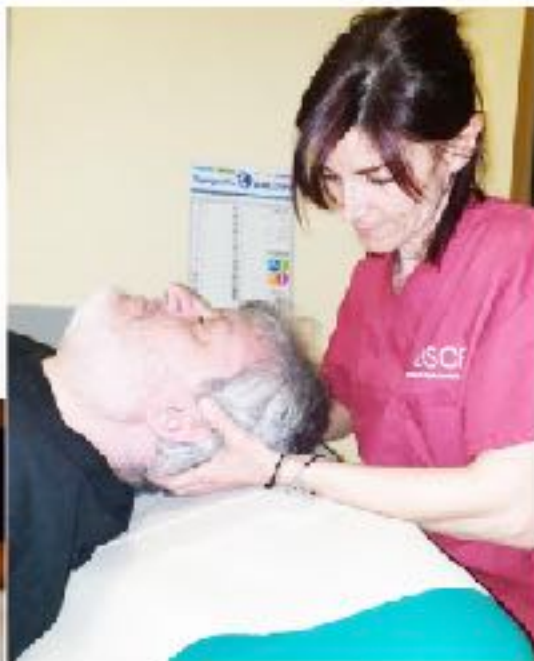

Figura 7 - Tecnica sul foro lacero posteriore e sulla sutura occipito-mastoidea

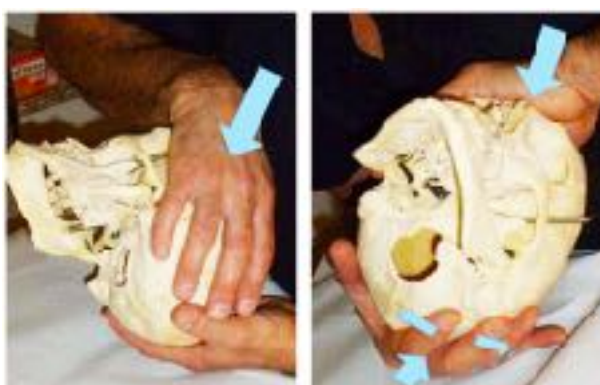
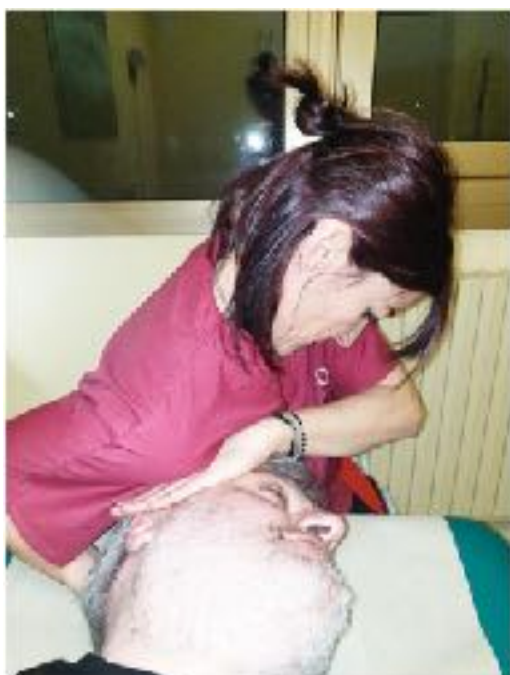
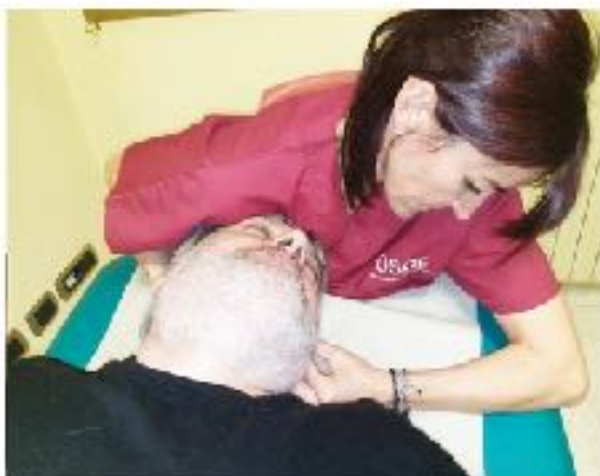
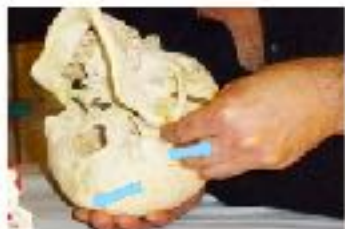Figura 8 - Tecnica sul seno sigmoideo (V verso mastoide)

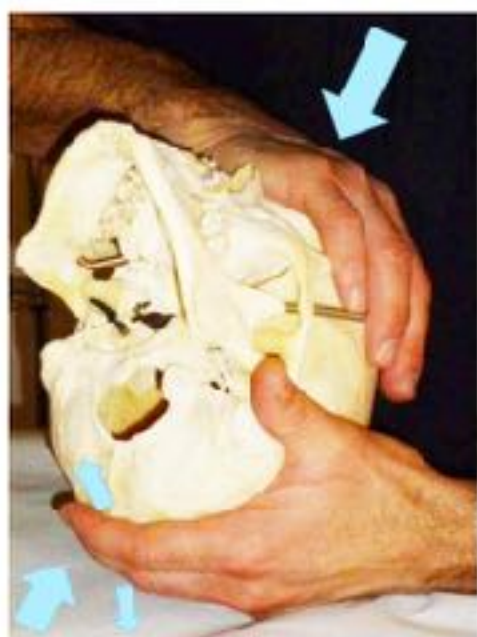
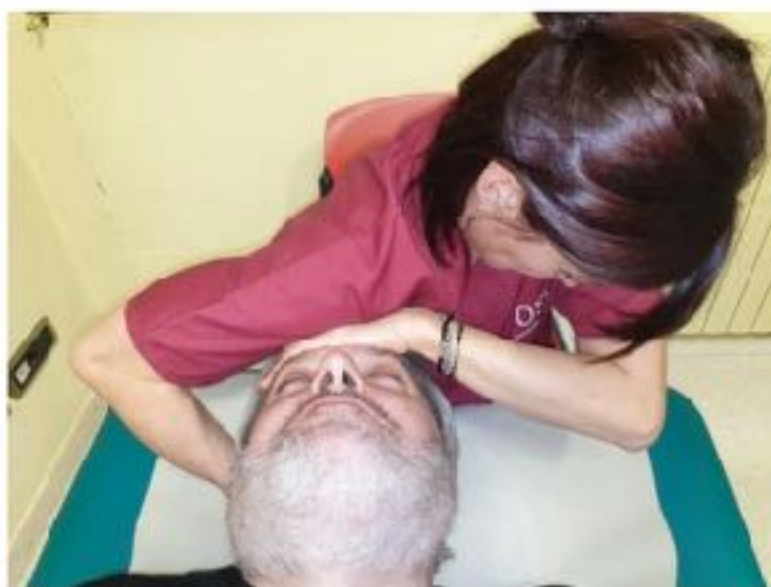
Figura 9 - Tecnica sui seni trasversi (linea nucale superiore)



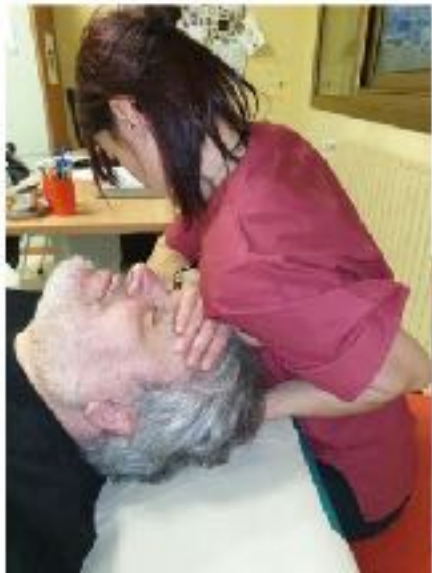

Figura 10 - Tecnica sul seno sagittale (sutura sagittale)

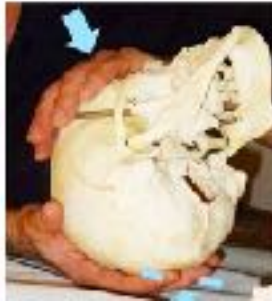

Figura 11 - Tecnica di espansione della base (seno sfeno petroso e tentorio del cervelletto)

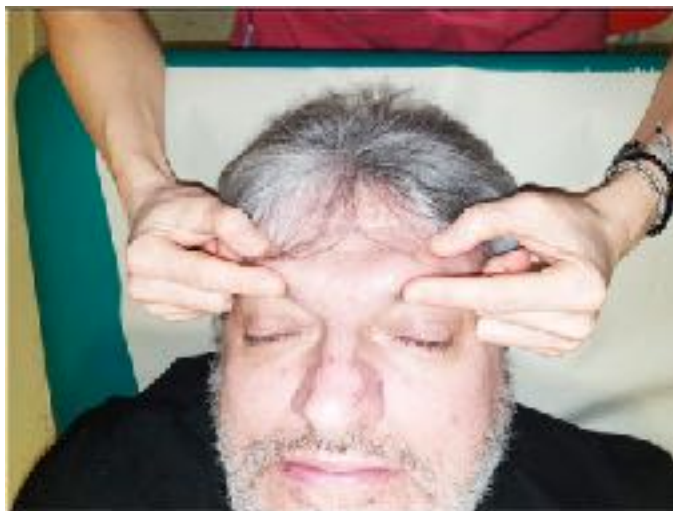
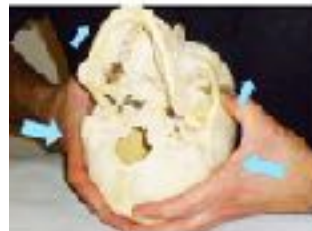
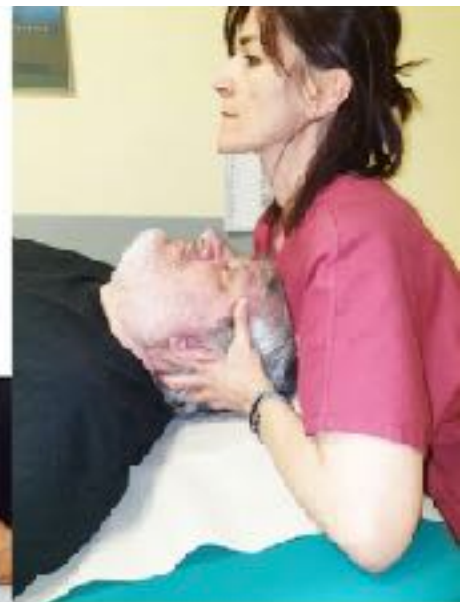Figura 12 - Tecnica sul VI (N. Oculomotorio)

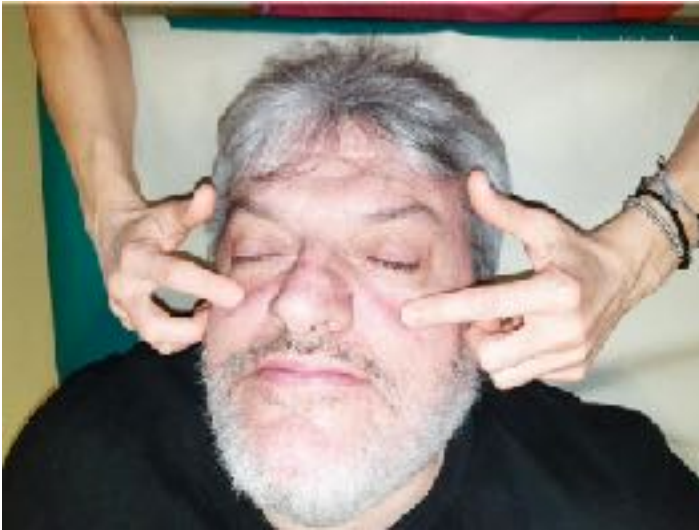

Figura 13 Tecnica sul V2 (N. Mascellare)

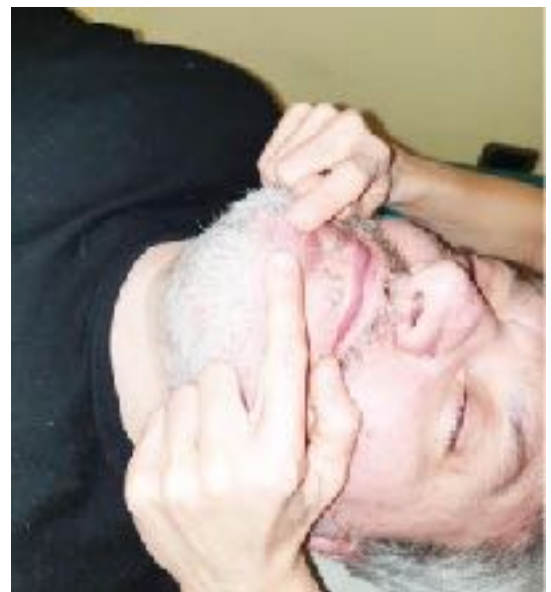

Figura 14 - Tecnica sul V3 (N. Mandibolare)

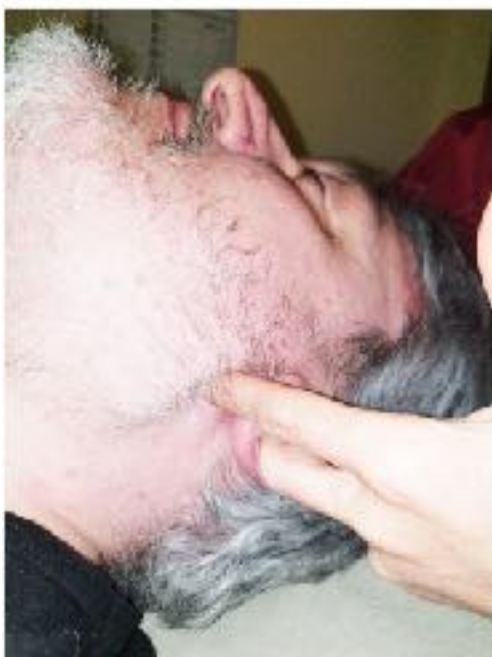

Figura 15 - Tecnica sul VII (N. Faciale)

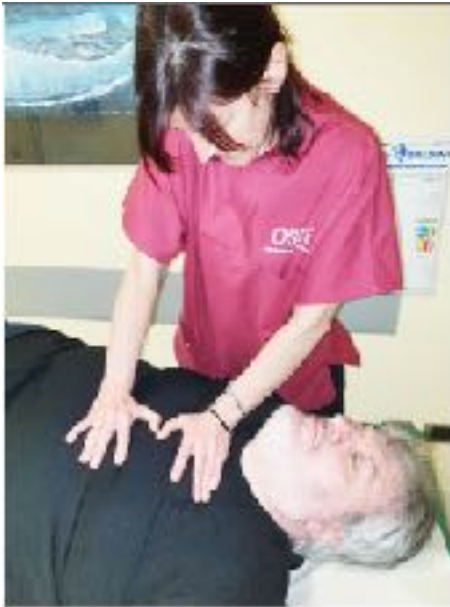

Figura 16 . Tecnica sui legamenti sterno-pericardici

Figura 17 - Tecnica di recoil sullo sterno

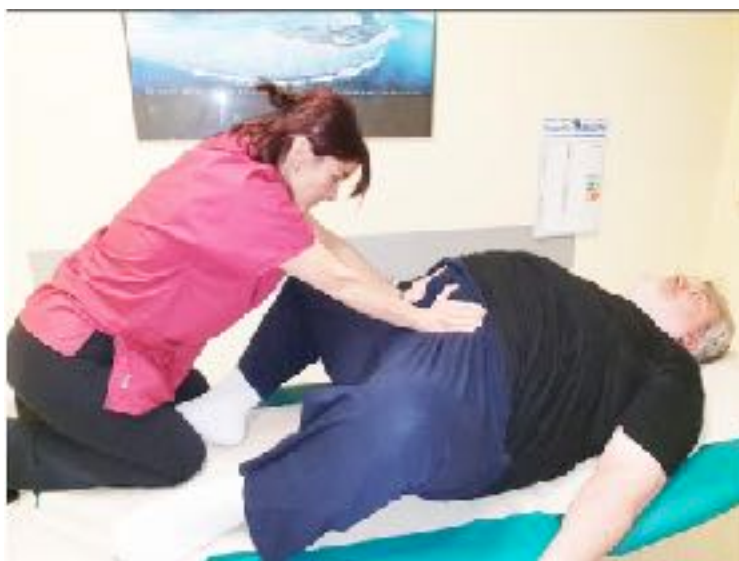
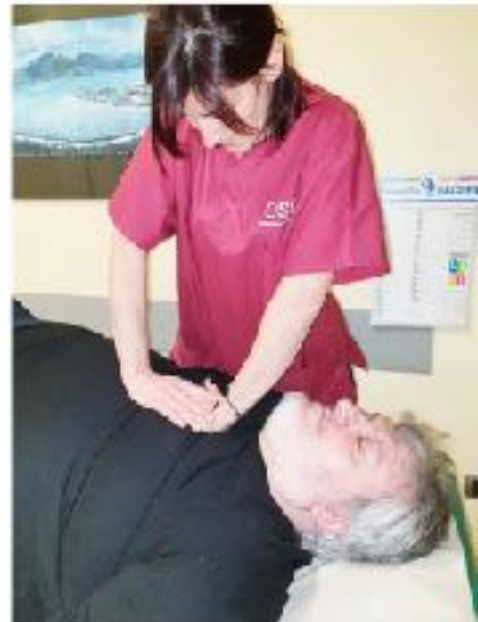
Figura 18 - Grande manovra dinamogenica

Figura 19 - Riequilibrio sterno-sacro

